

АНТРОПОЛОГИЯ

ОБЫЧАЙ СРУБАНИЯ КОС У СРЕДНЕВЕКОВЫХ ВОИНОВ ЗАПАДНОЙ СИБИРИ

Д. И. Ражев, О. Е. Пошехонова

Представлены результаты палеоантропологических исследований краниологических материалов VIII–XII веков н. э. из Среднего Приобья и Прииртышья. Установлено, что у таежных средневековых групп, оставивших Сайгатинские могильники и могильник Иванов Мыс I, бытовал обычай скальпирования побежденных противников для получения престижных воинских трофеев. Методы скальпирования варьировались от срезания всей головной кожи до срубания косы с частью черепа.

Западная Сибирь, средние века, усть-ишимская археологическая культура, курганный могильник, палеоантропология, травма, обычай скальпирования.

История средневекового населения Западной Сибири реконструируется на основе разнообразных источников. Это материалы археологических исследований, сравнительные этнографические аналогии, фольклорные записи, естественно-научные сведения о состоянии окружающей среды и т. д. Данные, полученные даже из одного источника, как правило, дают возможность реконструировать целый спектр сторон жизни населения. Не являются исключением и антропологические материалы. Они не только позволяют охарактеризовать внешний облик, расовую принадлежность и демографические показатели, но и могут служить источником информации о социальных отношениях прежних обитателей тайги. Яркий пример этого — находка, сделанная в одном из погребений могильника Иванов Мыс I.

Курганный могильник Иванов Мыс I, расположенный в Тевризском районе Омской области, на левом берегу р. Иртыш, исследовался в 1990–1991 гг. экспедицией Омского педагогического университета под руководством Б. А. Коникова [Коников, 2007]. Могильник состоит из более чем 50 насыпей, датированных IX–XII вв. и отнесенных к усть-ишимской культуре. В семи курганах могильника обнаружены костные останки 25 чел., в основном взрослых мужчин. Для исследования оказались доступными 8 мужских, 5 женских черепов и их фрагментов. На двух из них были обнаружены повреждения, нанесенные оружием.

Травма на черепе из погребения 1 кургана 1 особенно выразительна (рис. 1). В могильной яме обнаружены останки мужчины, умершего в возрасте 20–25 лет. На черепе в правой части затылочной области имеется крупное отверстие овальной формы (42×56 мм) (рис. 1, 1, 2). Отверстие затрагивает затылочную, правую височную и в очень малой степени правую теменную кость (рис. 1, 3, 4). Медиальная часть разрушения охватывает всю нижнюю правую часть чешуи затылочной кости до затылочного мыщелка, но мыщелок не был поврежден. Латеральная часть дефекта полностью уничтожила правый сосцевидный отросток и затронула край лямбдовидного шва правой теменной кости. Края отверстия ровные, образуют плоскость, составляющую угол 50–60° с вертикальной лобно-затылочной (сагиттальной) плоскостью черепа. Диплоэ по краю разрушения примерно наполовину затянута плотной тканью, небольшие следы облитерации наблюдаются также на пирамиде. Следов воспалительных процессов вблизи отверстия не обнаружено. Латеральный край отверстия имеет более светлую окраску, свидетельствующую о небольших поздних разрушениях.

Единая плоскость и ровные края дефекта указывают на то, что разрушения является срубом задней правой части черепа. Удар был значительной силы. Вероятное направление удара сзади — справа. Срубание произведено орудием с острым лезвием (сабля, меч, большой нож), вероятно вершинной частью. Данное ранение само по себе не смертельно, но, являясь сквозным, открывает доступ в черепную полость инфекции и оставляет незащищенным значительный участок головного мозга, даже небольшой контакт с которым может привести к тяжелой мозговой травме или летальному исходу. Однако, судя по зафиксированным следам заживле-

ния, человек после получения раны прожил достаточно длительное время (месяцы, годы) (Roberts, 1988; по: [Бужилова, 1995. С. 35]). При этом ранении были лишены опоры и рассечены правые мышцы, управляющие движением головы и шеи и удерживающие голову в выпрямленном положении. Возможно, была повреждена ушная раковина, как минимум отсечена мочка уха. Таким образом, полученная травма сильно осложнила движение головы и шеи пострадавшего и удержание головы в естественном положении.

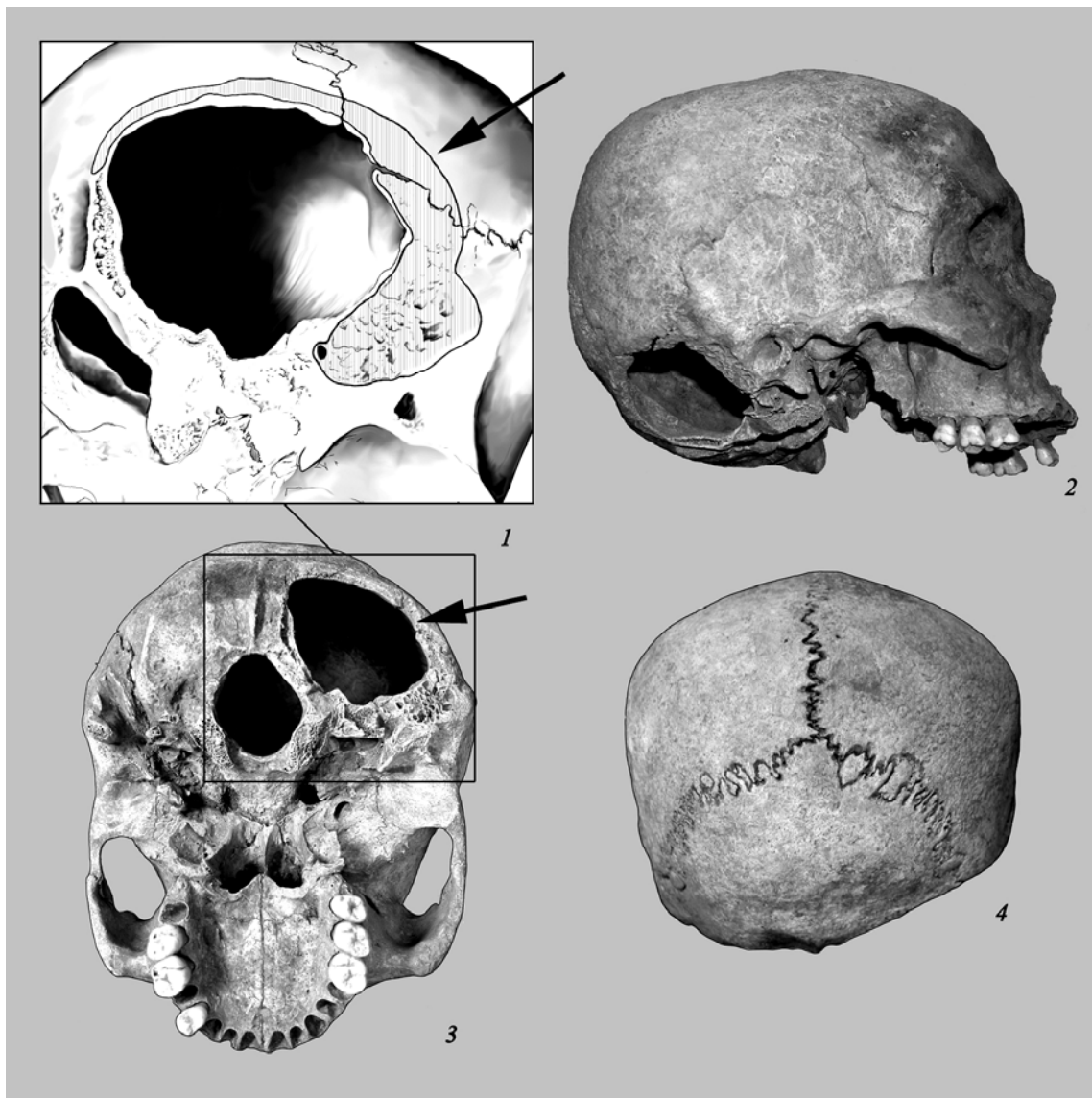


Рис. 1. Череп из погребения 1 кургана 1 могильника Иванов Мыс I:

1 — повреждение крупным планом, вид снизу в $\frac{3}{4}$; 2 — вид сбоку; 3 — вид снизу; 4 — вид сзади

Ранение на черепе другого мужчины было не столь выразительным, но оказалось летальным (рис. 2). Оно обнаружено на останках мужчины в возрасте 30–45 лет из погребения 2 кургана 7 могильника Иванов Мыс I. Травма представляет собой разруб верхней части затылочной кости с плоскостью удара радиальной (перпендикулярной) к своду черепа. Следов заживления и воспалительных процессов на кости не зафиксировано. Удар значительной силы был нанесен орудием с острым лезвием сзади, по затылку. Нанесенное поражение было смертельным, от полученной травмы человек скончался.

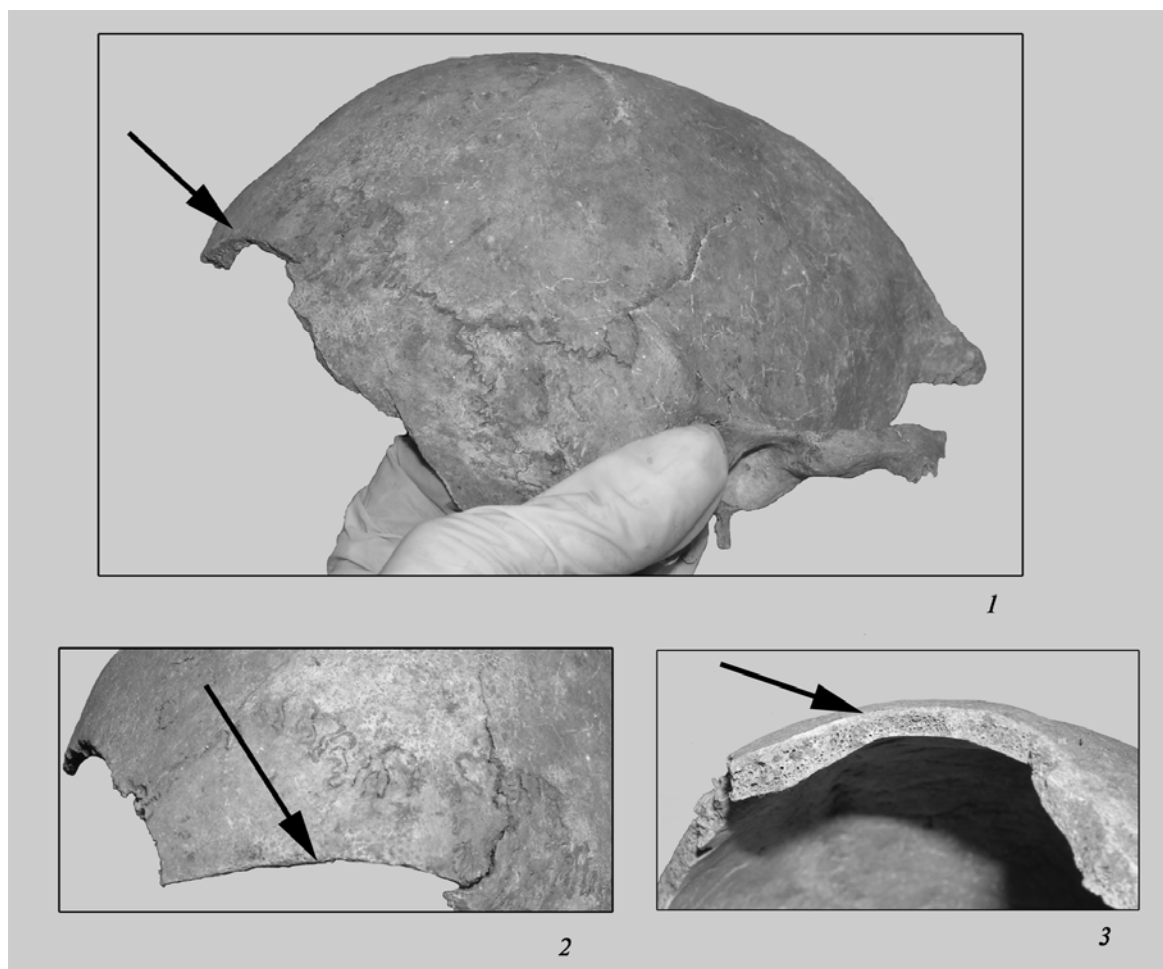


Рис. 2. Череп из погребения 2 кургана 7 могильника Иванов Мыс I:
1 — виз сбоку в $\frac{3}{4}$; 2 — повреждение крупным планом, вид сверху;
3 — повреждение крупным планом, вид сзади

Интерпретация последнего из описанных поражений представляется наиболее очевидной. Такое ранение, с большой вероятностью, могло быть получено в ходе боя, при котором вооруженный саблей (или другим оружием с длинным клинком) противник нанес смертельный удар по затылку жертвы.

Расшифровка первого случая значительно более сложная. Если допустить, что описанная травма была получена в бою, то это могло быть следствием стечения ряда маловероятных событий. Так, нападавший должен был нанести сильный, но единственный и тактически неудачный удар. При этом атака осуществлялась спереди и нападавший, вероятнее всего, должен был быть левша, а поза жертвы предполагала неестественное для боя сильное отгибание головы влево и вперед с обнажением шеи, виска и затылка. Лишенная кожи головы отрубленная часть кости, скорее всего, отлетела. Жертве должна была быть оказана медицинская помощь незамедлительно, что в процессе боя весьма затруднительно. Полностью отрицать такое стечение обстоятельств, конечно, нельзя, но его возможность представляется небольшой.

Биомеханически более вероятный вариант происшедших событий может быть реконструирован следующим образом (рис. 3). Удар был нанесен мужчине, стоящему на коленях с наклоненной головой. Экзекутор, стоя спереди справа от жертвы и отгибая голову за волосы, нанес удар вершиной не очень длинного клинкового оружия (боевой нож? палаш? сабля?). Удар отсек часть скальпа с костной основой. После экзекуции отрубленная кость, лишенная скальпа, была в очень короткий промежуток времени приложена на место и, вероятно, чем-то закреплена. Это

обеспечило выживание человека и последующее заживление раны. То есть нанесение этого удара изначально не предполагало гибели человека.




Рис. 3. Предполагаемая сцена «отсечения косы»

Несмотря на первоначальную неочевидность мотивации такого действия, ранение подобного рода, отмеченное на средневековых антропологических материалах могильника Иванов Мыс I, не является единичным. Поражения, представляющие собой локальный сруб части черепной коробки со следами заживления, зафиксированы на двух мужских черепках из погребений Сайгатинского III могильника, датируемых VIII–X (погр. 115) и IX–X (погр. 96) вв. (рис. 4, 5). Погребения Сайгатинского III могильника исследователи относят к кучиминскому этапу обь-иртышской культурно-исторической общности (культуре) [Федорова и др. 1991; Чемякин, Карачаров, 1999]. Эти ранения также интерпретируются как последствия срубания скальпа [Ражев, 2006].

Повторяемость подобных ранений направляет поиск их обоснований к традиционным отношениям населения таежного Среднего Приобья и Прииртышья. Наиболее перспективным в этом смысле направлением могут быть представления обских угров о сакральности головной кожи богатырей. Так, С. К. Патканов, рассматривая угорский эпос, сообщает: «Чтобы доставить себе больше славы, а врагам унижения, победители имели обыкновение снимать с них их головную кожу. Ее эпитет в остяцких былинах — “радужным цветом отливающаяся”... Лишение

Обычай срубания кос у средневековых воинов Западной Сибири

головной кожи, вероятно, имело еще и другой мотив, именно основанный на своеобразном веровании остяков в загробную жизнь. Есть основания предполагать, что по их понятиям душа человека, лишённого скальпа, окончательно умирала. Эти кровавые трофеи так же высоко ценились в те времена у остяков, как отчасти теперь среди некоторых племен краснокожих индейцев Северной Америки. Уважение к князю росло по мере накопления у него неприятельских скальпов. С другой стороны, побежденный богатырь, если еще не терял сознание, всячески старался помешать своему противнику лишиться его головной кожи... — «если все пропало, то хоть честь спасена»» [Патканов, 1891. С. 66–67]. В сказаниях, записанных С. К. Паткановым в низовьях Иртыша в южной группе хантов в конце XIX в., говорится: «Удастся ли нам, двум мужам, отправляющимся в хлебородные земли чужестранцев, вернуться с нашими косатыми головами... или же наши отливающиеся головные кожи будут где-либо сняты каким-нибудь мужем» [Patkanov, 1897. P. 21]. «Ваши головные кожи не везите напрасно к многочисленным мужам самоедской стороны, чтобы они их у вас содрали; с вашими косатыми головами вам не вернуться домой» [Ibid. P. 27–28].




Рис. 4. Череп из погребения 96 Сайгатинского III могильника:
1 — повреждение крупным планом; 2 — общий вид

Основываясь на ценности кос для чести воина и высокой престижности снятых скальпов для победителей, мы полагаем, что смысл реконструированных выше действий заключался в демонстративном отделении косы у поверженного противника. Столь кровавые и виртуозные, в смысле владения оружием, действия предпринимались, по всей видимости, для устрашения оставленного в живых противника и поднятия престижа победителя среди соплеменников.

Выявленное отношение к волосам головы предполагает существование и других способов снятия скальпа. И действительно, менее жестокая операция зафиксирована на останках мужчины из грунтового погребения могильника Сайгатинский VI, датируемого X–XII вв. и относимого к кинтусовскому этапу развития обь-иртышской культурно-исторической общности (культуре) [Федорова и др., 1991; Чемякин, Карачаров, 1999]. На обнаруженной в погребении черепной коробке имелись следы последовательных надрезов, опоясывающих верхнюю часть головы. После их совершения кожа могла быть отделена от черепа энергичным рывком [Карачаров, Ражев, 2002].

Следует заметить, что на черепках из Сайгатинского III могильника поражения располагались на теменных буграх, в ином месте, чем на иваномысском черепе. Это позволяет предположить, что расположение кос у богатырей могло быть этноопределяющим признаком. Несмотря

ря на то, что могильники отнесены исследователями к разным археологическим культурам и этносам, по результатам краниометрических измерений зафиксирована определенная близость между палеопопуляциями, оставившими Сайгатинские могильники и могильник Иванов Мыс I. Коэффициент сходства-различия, рассчитанный по методу Л. Пенроза, составляет всего 0,269. Исследования межгрупповой изменчивости средневековых групп Приобья и Прииртышья, проведенные различными методами многомерной статистики, также выявили близость этих серий на широком фоне сравниваемых групп. Полученные результаты убедительно свидетельствуют как о довольно тесных этногенетических связях сайгатинской и иваномысской палеопопуляций, так и о сходстве механизмов расообразовательных процессов этих популяций в пределах западно-сибирской локальной расы.




Рис. 5. Череп из погребения 115 Сайгатинского III могильника:
1 — общий вид сверху в $\frac{3}{4}$; 2 — повреждение крупным планом

Возвращаясь к мужчине, погребенному в кургане 1 могильника Иванов Мыс I, мы можем констатировать, что потеря «головной кожи» не помешала ему сохранить или вернуть воинскую честь: он был похоронен в предназначенном для него кургане с атрибутами, указывающими на высокий социальный статус.

Таким образом, палеопатологическое исследование средневековых краниологических материалов Среднего Приобья и Прииртышья выявило, что у групп таежного населения, относимых к разным археологическим культурам, в VIII–XII вв. бытовал обычай скальпирования побежденных противников для получения престижных воинских трофеев. Методы скальпирования варьировались от срезания всей головной кожи до срубания косы с частью черепа. Наиболее жестокие ритуальные формы имели, по всей вероятности, демонстративно-устрашающее значение и не преследовали цели убийства жертвы. Выжившие после экзекуции люди сохраняли возможность вернуть себе утраченное социальное положение. Сходство ритуала, зафиксированное на антропологических материалах, указывает на определенное единство традиций у разных в археологическом отношении групп.

БИБЛИОГРАФИЧЕСКИЙ СПИСОК

Бужилова А. П. Древнее население: (Палеопатологические аспекты исследования). М.: ИА РАН, 1995. 189 с.

Карачаров К. Г., Ражев Д. И. Обычай скальпирования на севере Западной Сибири в средние века // ВААЭ. 2002. Вып. 4. С. 137–141.

Конигов Б. А. Омское Прииртышье в раннем и развитом средневековье. Омск, 2007. 466 с.

Обычай срубания кос у средневековых воинов Западной Сибири

Патканов С. Тип остяцкого богатыря по остяцким былинам и героическим сказаниям. СПб., 1891. С. 66–67.

Ражев Д. И. Случаи черепных травм средневекового населения Западной Сибири // Вестн. антропологии. М.: Оргсервис-2000, 2006. Вып. 14. С. 98–101.

Федорова Н. В., Зыков А. П., Морозов В. М., Терехова Л. М. Сургутское Приобье в эпоху средневековья // ВАУ. 1991. С. 126–145.

Чемякин Ю. П., Карачаров К. Г. Древняя история Сургутского Приобья // Очерки истории традиционного землепользования хантов: (Материалы к атласу). Екатеринбург, 1999. С. 9–66.

Patkanov S. Die Irtysh-Ostjaken und ihre Volkspoesie. SPb., 1897. P. 17–38.

Тюмень, ИПОС СО РАН

The article presents results of paleoanthropological investigations regarding craniological data of the VIIIth–XIIth cc. from the Middle Ob basin and Low Irtysh basin. It is established that the taiga mediaeval groups that had left the Sajgatino burial grounds and the Ivanov Mys 1 burial ground had a custom to scalp defeated enemies in order to obtain prestige war trophies. The scalping methods varied from cutting the whole cranium skin to cutting down a plait with a part of cranium.

West Siberia, Middle Ages, the Ust'-Ishim archaeological culture, burial mound, paleoanthropology, trauma, scalping custom.